



**MODERNES DIAGNOSE-VERFAHREN
IM KAMPF GEGEN KREBS**

PET

POSITRONEN EMISSIONS TOMOGRAPHIE

*Wie funktionieren PET & PET/CT?
Welche Vorteile hat die Methode?
Wer hilft weiter?*



**Eine Information der Deutschen Gesellschaft
für Nuklearmedizin e.V. und des Berufsverbandes
Deutscher Nuklearmediziner e.V.**

Im Jahr 2002 erkrankten 424.250 Menschen in Deutschland an Krebs, 209.576 Menschen starben an ihrer bösartigen Erkrankung (Gesellschaft der epidemiologischen Krebsregister in Deutschland e.V. in Zusammenarbeit mit dem Robert-Koch-Institut). Durch das Auftreten einer Krebskrankheit gehen Männern und Frauen im Mittel acht Jahre ihrer ferneren Lebenserwartung verloren. Krebs zählt damit nach wie vor zu den häufigsten Todesursachen in Deutschland und weltweit.

In der Bekämpfung dieser Krankheit spielen heute die ständig verbesserten Therapie-, aber vor allen Dingen auch exaktere Diagnoseverfahren eine entscheidende Rolle. Nur eine genaue Kenntnis der Erkrankung, der Lage und Ausdehnung des Tumors und vor allen Dingen des Stadiums ermöglicht es dem behandelnden Arzt, aus den zur Verfügung stehenden Therapiemöglichkeiten die optimale(n) auszuwählen.

Bei dieser „Charakterisierung“ der Tumorerkrankung bietet die Positronen Emissions Tomographie (PET), ein nuklearmedizinisches, bildgebendes Verfahren, eine ganz entscheidende Hilfestellung. Häufig erheblich früher als andere bildgebende Verfahren ermöglicht sie den Medizinern eine genaue Beurteilung der Krebserkrankung: PET kann oftmals den entscheidenden Hinweis geben, ob Gewebeknoten gut- oder bösartig sind, wie die genaue Ausbreitung einer Tumorerkrankung ist, ob eine Behandlung wirksam ist, ob sich im späteren Verlauf neue Tumorherde bilden. Damit kann sie helfen, die effektive Therapie zu finden oder auch gezielt unnötige, den Patienten belastende Maßnahmen zu vermeiden.

PET -

ein nicht-invasives, bildgebendes Verfahren



Die Positronen Emissions Tomographie (PET) ist kein neues Verfahren, sie wird seit mehr als fünfzehn Jahren zunehmend genutzt. Ihre enormen Möglichkeiten sind aus der modernen Tumordiagnostik nicht mehr wegzudenken.

Zum Einsatz kommen dabei radioaktiv markierte Biomoleküle (Tracer), deren Verteilung im menschlichen Körper mit einer PET-Kamera aufgezeichnet werden kann. Diese Biomoleküle, wie etwa Zucker, Eiweißbausteine, DNS-Bestandteile oder auch Wasser werden in winzigsten Mengen (milliardstel Gramm) in den Stoffwechsel eingeschleust. Da diese markierten Substanzen im Körper weitgehend normal umgesetzt werden, ist mit der PET eine Darstellung der natürlichen Zellfunktionen – beispielsweise des Stoffwechsels oder der Proteinbiosynthese – möglich. Oftmals wird diese Darstellung des Stoffwechsels mit einer anatomischen Bildgebung wie der Computer-Tomographie (CT) oder der Magnet-Resonanz-Tomographie (MRT) ergänzt.

Ein bei der Krebsdiagnostik mit großem Erfolg eingesetztes Biomolekül ist das FDG (F18-Desoxyglukose), ein mit radioaktivem Fluor markiertes Traubenzuckermolekül. Das FDG wird bis zu einer bestimmten Stufe wie normaler Traubenzucker verstoffwechselt, der wiederum einer der Hauptbrennstoffe nahezu aller Zellen des menschlichen Körpers ist.



Eine PET-Untersuchung des ganzen Körpers dauert 30 bis 90 Minuten. Die Patienten müssen weder stationär aufgenommen werden, noch besondere Vorsichtsmaßnahmen nach der Untersuchung einhalten.

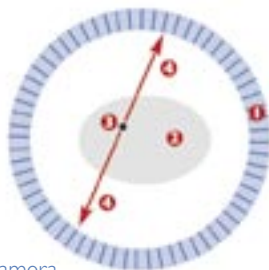
In der Krebsdiagnostik mit FDG macht man sich zunutze, dass Krebszellen, deren Wachstum entreguliert ist, einen deutlich erhöhten Traubenzucker-Verbrauch gegenüber gesunden Zellen haben. Das FDG reichert sich also in den kranken, „entarteten“ Zellen an. Im späteren PET-Bild hebt sich der Tumor dadurch ganz deutlich vom umliegenden, gesunden Gewebe ab. Schon Krebsabsiedlungen (Metastasen), deren Durchmesser unterhalb von 1 cm liegt, können so erkannt werden.

Wie funktioniert PET?



Positronenstrahler haben im Gegensatz zu anderen radioaktiven Tracern eine besondere Eigenschaft, die man sich bei der PET zunutze macht. Bei ihrem Zerfall werden nicht nur ein, sondern zwei „Energieteilchen“ ausgesandt, die sich exakt im Winkel von 180 Grad voneinander entfernen – und das genau gleichzeitig.

Diese Ereignisse werden von einer PET-Kamera mit Hilfe eines Scannerringes, in dem der Patient liegt, registriert. Die gleichzeitige Detektion der beiden Energieteilchen erlaubt es, die Linie, auf der der Zerfall stattgefunden hat, zu bestimmen. Aus der Überlagerung sehr vieler dieser Linien errechnet ein an die Kamera angeschlossener Computer schließlich ein komplexes Bild der Tracerverteilung im Körper des Patienten. Mit einer einzigen Untersuchung – der Patient wird schrittweise durch die PET-Kamera gefahren – kann so der gesamte Körper aufgenommen werden. Diese paarweise Detektion der Energieteilchen führt zu einer gegenüber anderen nuklearmedizinischen Verfahren etwa 100fach höheren Empfindlichkeit und zu einer erhöhten Ortsauflösung.



- 1 Scanner-Ring der PET-Kamera
- 2 Querschnitt durch den Körper des Patienten
- 3 Ort eines Positronenzerfalls
- 4 „Energieteilchen“ fliegen gleichzeitig und im Winkel von 180 Grad zueinander vom Ort des Zerfalls weg.



Wie stark belastet die PET den Körper?

Positronenstrahler, wie sie bei der PET zum Einsatz kommen, haben extrem kurze Halbwertszeiten. Diese liegen zwischen zwei Stunden und wenigen Minuten. Für das FDG, also den markierten Traubenzucker, bedeutet das, dass bereits nach 110 Minuten nur noch die Hälfte der ursprünglich injizierten Radioaktivität im Körper vorhanden ist, nach 220 Minuten nur noch ein Viertel, nach 330 Minuten ein Achtel und so fort. Außerdem wird ein erheblicher Anteil der Radioaktivität mit dem Urin ausgeschieden.

Ein weiterer Vorteil der PET ist, dass sich die Tracer im „Zielorgan“ anreichern und somit nur sehr geringe Mengen an radioaktiven Tracern verwendet werden müssen und trotzdem kontrastreiche Bilder erstellt werden können.

Abgesehen von der geringen Strahlenexposition, die etwa das Zwei- bis Dreifache der natürlichen, jährlichen Strahlenbelastung erreicht, ist eine PET-Untersuchung ein „bequemes“ Verfahren für die Patienten.

Für die Untersuchung wird der Patient nüchtern einbestellt und bekommt zunächst den Tracer verabreicht, der sich während einer Wartezeit von etwa einer Stunde im Körper verteilt und das „Zielgewebe“ erreicht.

Bevor die eigentliche Messung beginnt, wird der Patient sehr sorgfältig auf der Kameraliege „gebettet“, damit er während der Untersuchung möglichst bequem still liegen kann. (Das ist der Beitrag der Patienten zum Untersuchungserfolg.)

Von der eigentlichen Messung ist nur der schrittweise Vorschub der Untersuchungs-
liege durch die PET-Kamera zu merken. Anschließend folgt wieder eine gewisse
Wartezeit, während der das Kamerabild nachbearbeitet und die Diagnose gestellt
wird.

Die Patienten müssen nach der Untersuchung weder stationär aufgenommen
werden, noch müssen sie besondere Vorsichtsmaßnahmen beachten.

Was kann PET?

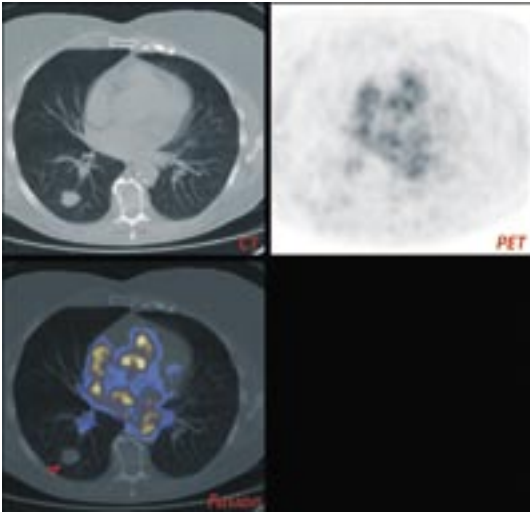


Die PET kommt in verschiedenen Phasen einer Krebserkrankung und -behandlung zum Einsatz. Dazu zählt vor der Therapie die Suche nach dem Krebsherd, aber vor allen Dingen die Charakterisierung und Stadienbestimmung der Erkrankung.

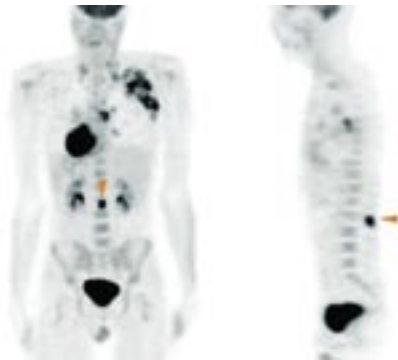
In der Krebstherapie (Chemo-/Strahlentherapie) lässt sich der Therapieerfolg schon während oder unmittelbar nach Ende der therapeutischen Maßnahme überprüfen. In der Nachsorge ermöglicht die PET eine frühzeitige Erkennung von Tumorneubildungen (Rezidiven).

Diese Einsatzgebiete werden in den folgenden Abschnitten genauer dargestellt:

- *Suche nach dem Krebsherd und Feststellen der Bösartigkeit*
- *Bestimmung des Krankheitsstadiums*
- *Frühzeitige Überprüfung des Therapieerfolges*
- *Sicherheit nach der Krebsoperation*



74-jährige Patientin mit einem Lungenrundherd als Zufallsbefund bei einer Röntgenaufnahme. Die PET-Untersuchung zeigt in dem Herd keine gesteigerte Speicherung der radioaktiven Glukose (unten). Ein bösartiger Herd ist somit sehr unwahrscheinlich. Gleichzeitig erlaubt die CT (oben links) eine genaue Größenbestimmung für mögliche weitere Kontrollen. (UL)



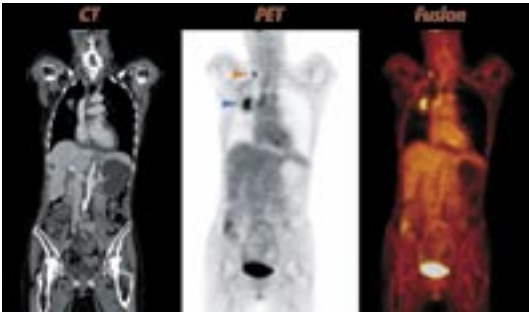
Dieser junge Patient mit einer bösartigen Lymphdrüsenkrankung zeigte in der PET einen unerwarteten Knochenbefall in einem Dornfortsatz der Lendenwirbelsäule (→). Die weitere Behandlung muss diesem Befund angepasst werden. (MS)

Suche nach dem Krebsherd und Feststellen der Bösartigkeit

Nicht bei allen, aber doch bei einigen Krebserkrankungen liefert die PET bei der Suche nach dem Krebsherd wertvolle zusätzliche Hinweise, da sie – anders als Röntgen-CT und Magnetresonanztomographie – (gegebenenfalls krankhafte) Zellfunktionen sichtbar macht.

Dies gilt insbesondere in den folgenden Fällen:

- Bei Tumoren im Kopf-Hals-Bereich ist es häufig sehr schwierig, den primären Krebsherd aufzuspüren, obwohl bereits Absiedlungen bekannt sind. Hier leistet die PET wertvolle Hilfestellung.
- Bei unklarem Lungenrundherd kann die PET zwischen gut- und bösartigen Befunden unterscheiden. Patienten mit erhöhtem Operationsrisiko kann somit bei unauffälligem PET-Befund möglicherweise eine unnötige Operation erspart werden.
- Bei erhöhtem Tumormarkern kann die PET den Tumorherd aufspüren.

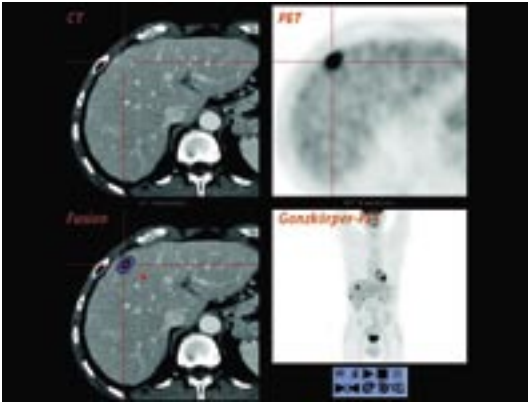


Bei einer 55-jährigen Patientin wurde ein Lungentumor rechts festgestellt (). Bei der PET/CT-Untersuchung zeigte sich, dass ein weit entfernter Lymphknoten am Schlüsselbein ebenfalls befallen war (). Eine sofortige Operation war daher nicht sinnvoll, sodass zunächst eine Chemotherapie eingeleitet wurde. (E)

Bestimmen des Krankheitsstadiums

Um eine Krebserkrankung mit dem optimalen Ergebnis für den Patienten behandeln zu können, ist es essenziell, zu wissen, in welchem Stadium die Krankheit sich befindet. Hier bietet die PET aufgrund ihrer funktionellen Darstellung gegenüber den konventionellen Verfahren (etwa Röntgen und Magnetresonanztomographie) deutliche Vorteile. Wenngleich keine einzelnen Krebszellen erkannt werden können – dies gelingt nur mit dem Mikroskop – können doch kleine Absiedlungen – die so genannten Metastasen – mit ihrer Hilfe entdeckt werden.

Warum ist das so wichtig? Wird ein Tumor so frühzeitig entdeckt, dass die entarteten Zellen zwar bereits unkontrolliert wachsen, aber noch nicht über die Blutbahn in andere Organe gewandert sind, ist häufig eine Operation die erfolgversprechendste Therapie. Dabei versucht der Chirurg, das entartete Gewebe so vollständig wie möglich herauszuschneiden. Denn bereits eine einzige verbliebene Krebszelle könnte erneut zum Tumor heranwachsen.



Kleine Metastase im Randbereich der Leber bei einem Patienten mit operiertem Darmkrebs. Die PET/CT zeigt eindeutig die Metastase, die mit einer vorangegangenen Magnetresonanztomographie (MRT) nicht nachzuweisen war. (UL)

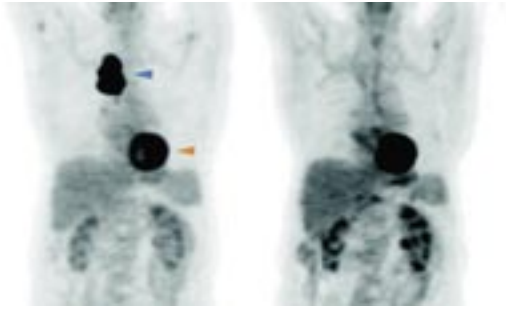
Gibt es dagegen bereits Absiedlungen in anderen Organen, hilft die Operation allein nicht mehr weiter. Denn die Chance, selbst mit mehreren operativen Eingriffen alle Metastasen entfernen zu können, ist gering.

In solchen Fällen muss anstelle oder neben der Operation eine Chemo- oder Strahlentherapie eingeleitet werden, um so Tumor und Absiedlungen entweder ganz zu zerstören oder zumindest ihr Wachstum aufzuhalten.

Der behandelnde Arzt muss also vor Therapiebeginn wissen, ob es bereits zu einer Streuung des Primärtumors gekommen ist oder nicht, will er die optimale Behandlungsstrategie finden.

Besonders erfolgreich wird die PET bei folgenden Krebserkrankungen eingesetzt:

- bei vielen Formen des Lungenkrebses (nicht-kleinzellig)
- bestimmte Formen des Schilddrüsen-Krebses
- Tumore im Kopf-Hals-Bereich
- maligne Lymphome
- Speiseröhrenkrebs



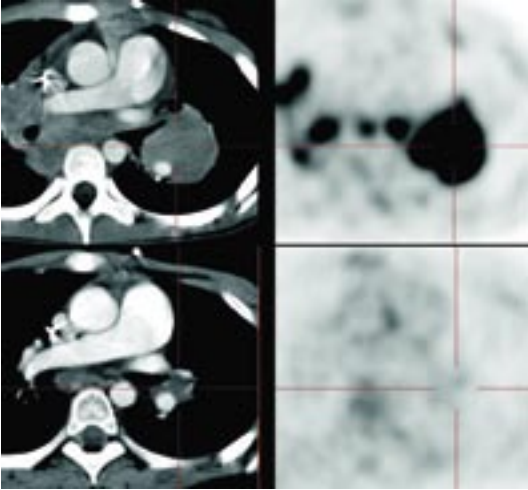
Vor Therapie zeigte der ausgedehnte Tumor im rechten Lungenoberlappen mit FDG-PET einen stark erhöhten Glukoseverbrauch (links). Deutlich erkennbar ist außerdem die Glukoseaufnahme im Herzmuskel. Nach erfolgter Chemo- und Strahlentherapie (rechts) war im Lungentumor kein erhöhter Glukoseverbrauch mehr nachweisbar. In der Computertomographie war nur eine geringe Verkleinerung des Tumors zu erkennen. Nach der Operation bestätigte die Gewebe-Untersuchung, dass keine lebensfähigen Tumorzellen mehr vorhanden waren. (BB)

Den Therapieerfolg rechtzeitig überprüfen

Muss eine Krebserkrankung mit einer Strahlen- oder einer Chemotherapie behandelt werden, ist es (lebens-) wichtig, den Erfolg der gewählten Therapie bereits frühzeitig zu überprüfen.

Die Wirksamkeit beispielsweise einer bestimmten Kombination von Zytostatika (Medikamente, die bei der Chemotherapie zum Einsatz kommen) kann von Patient zu Patient und von Tumor zu Tumor sehr unterschiedlich sein. Gerade aufgrund der schweren Nebenwirkungen, die diese Medikamente haben, will man so früh wie möglich wissen, ob die gewünschte Wirkung auch eintritt.

Mit Computer- oder Magnetresonanz-Tomographie ist eine solche Aussage erst möglich, sobald der Tumor tatsächlich an Größe abnimmt. Die PET dagegen macht bereits in einem wesentlich früheren Stadium den Erfolg oder Misserfolg sichtbar: Denn lange bevor der Tumor „schrumpft“, sind die einzelnen Tumorzellen bereits so stark geschädigt, dass ihr Stoffumsatz erheblich absinkt.

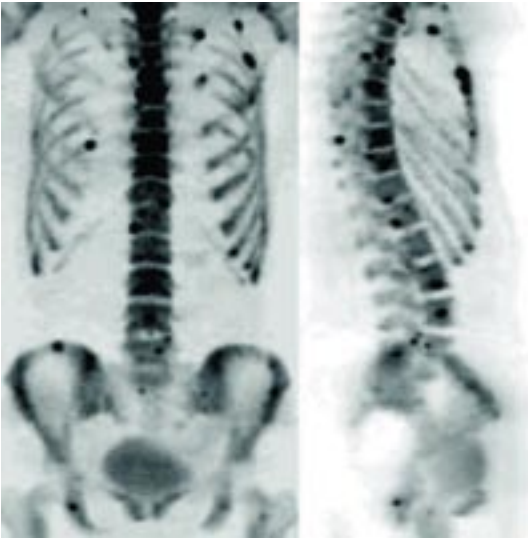

Die PET/CT-Untersuchung zeigte bei einem Patient mit einem Morbus Hodgkin einen großen Tumor im Bereich der linken Lunge (obere Reihe). Die Verlaufskontrolle nach Therapie (untere Reihe) zeigt im CT einen Restbefund, der jedoch nicht vermehrt Glukose speichert. Es handelt sich daher um tumorfreies Bindegewebe im Bereich des ehemals großen Tumors. Diese Erkenntnis hilft, weitere, unnötige und aggressive Therapien zu vermeiden. (UL)

In einem solchen Fall reichert das Tumorgewebe deutlich weniger FDG als zuvor an. Dies ist ein deutlicher Hinweis darauf, dass die Therapie anschlägt und erfolgreich fortgesetzt werden kann. Ist dies nicht der Fall, hat der behandelnde Arzt die Möglichkeit, die Therapie entsprechend abzuändern, indem er zum Beispiel die Wirkstoffkombination oder die Strahlendosis variiert.

Besonders erfolgversprechend ist die Therapiekontrolle mit der PET bei folgenden Krebserkrankungen:

- Metastasen des Dick- und Enddarmkrebs
- viele Formen des Lungenkrebses
(nicht-kleinzellig)
- malignes Lymphom (Resttumor nach Therapie)
- Brustdrüsenkrebs



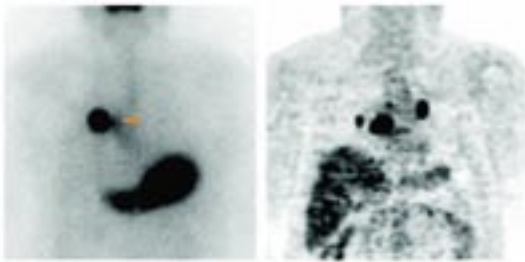
Bei einer jungen Patientin mit Brustkrebs fiel nach der brusterhaltenden Therapie der Tumormarker nicht ab. Eine Hormonbehandlung war bei diesem Tumortyp nicht möglich. Die Skelettszintigraphie mit F-18-PET zeigte sehr viele kleine Skelettmetastasen in Wirbelsäule, Rippen und Becken. Aufgrund des PET-Befundes wurde auf eine Chemotherapie verzichtet und eine Biphosphonattherapie eingeleitet. (UL)

Sicherheit nach der Krebsoperation

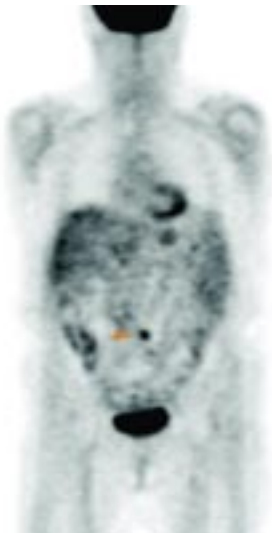
Kann ein Primärtumor operativ entfernt werden oder ist er nach einer Chemo- oder Strahlentherapie im Röntgenbild nicht mehr sichtbar, ist schon viel gewonnen.

Um allerdings sichergehen zu können, dass der Krebs erfolgreich behandelt wurde, ist eine Nachsorge erforderlich: Nach einem bestimmten Zeitraum wird der Patient auf ein Rezidiv hin untersucht – also auf eine Tumorneubildung aus eventuell zurückgebliebenen Krebszellen.

Problematisch ist die Unterscheidung zwischen Narbengewebe und nachgewachsenem bzw. verbliebenem vitalen Tumorgewebe. Beide sind im Röntgen- oder MRT-Bild als „Gewebeanomalien“ sichtbar. Häufig gibt erst eine Gewebeprobe Sicherheit.



60-jähriger Patient, bei dem vor zwei Jahren ein Schilddrüsen-Karzinom entdeckt und operativ entfernt wurde. Zunächst war der Verlauf unauffällig, bis der Tumormarker vor einem halben Jahr wieder anstieg. In der Jod-Ganzkörper-Szintigraphie (links) zeigte sich ein einzelner speichernder Lungenherd in der rechten Lunge. In der FDG-PET-Untersuchung (rechts) zeigten sich mehrere Herde in beiden Lungenflügeln. Da somit nicht alle Metastasen empfindlich gegenüber Radiojod waren, musste der Patient zur Operation überwiesen werden. (DD)



Bei dieser älteren Dame stieg nach Operation eines Dickdarm-Krebses der Tumormarker CEA an. Erst die PET zeigte befallene Lymphknoten im Bauchraum als Ursache (👉). Daraufhin konnte gezielt operiert werden. (MS)

Daher bietet sich bei vielen Krebserkrankungen für die Nachsorge von vorneherein eine PET-Untersuchung an. Denn im PET-Bild ist der Unterschied zwischen Narbengewebe und Rezidiv überdeutlich: Während sich eine Tumorneubildung durch einen erhöhten Zuckerumsatz auszeichnet, hat Narbengewebe gegenüber den gesunden Zellen sogar häufig einen reduzierten Stoffumsatz.

Insbesondere bei folgenden Krebserkrankungen ist die PET in der Nachsorge eine wichtige, bisweilen therapieentscheidende Ergänzung zu anderen Verfahren:

- Dick-/Enddarmkrebs
- eine Variante des Lungenkrebses (nicht-kleinzellig)
- Hirntumore
- bestimmte Formen des Schilddrüsenkrebses
- Tumore im Kopf-Hals-Bereich
- beim malignen Melanom

Was kann PET noch?



Neben der Krebsdiagnostik spielt die PET auch bei der koronaren Herzerkrankung und bei neurologischen Fragestellungen eine wichtige Rolle.

Wertvolle Informationen liefert sie beispielsweise...

...in der Kardiologie:

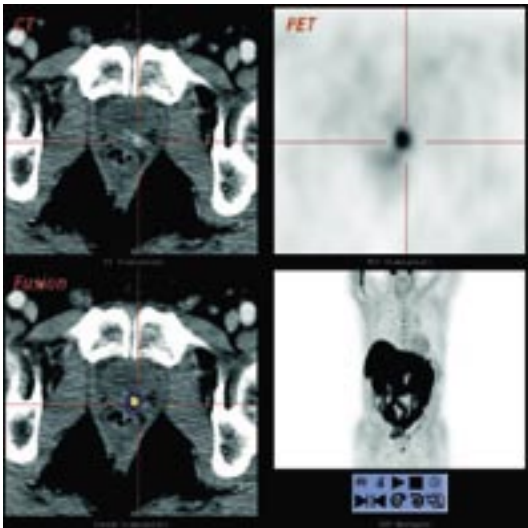
- in der Vorfelddiagnostik (wie groß sind Nutzen und Risiko einer Bypass-Operation?)
- bei Durchblutungsstörungen bei einer koronaren Herzerkrankung
- für den frühen Nachweis einer Schädigung des Herzmuskels
- in der Herzinfarktdiagnostik
- vor Herztransplantationen

...in der Neurologie:

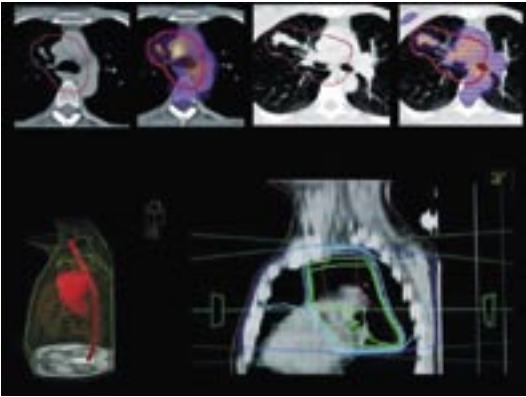
- bei der Lokalisation des epileptogenen Fokus im Rahmen der präoperativen Epilepsiediagnostik
- in der frühen Diagnostik bei Parkinson'scher Erkrankung, degenerativen Multisystemerkrankungen und dem Veitstanz (Chorea Huntington)
- bei der Abgrenzung Depression – Demenz



Einige Tumore nehmen relativ wenig Glukose auf, sodass sie mit radioaktivem Zucker nur unzureichend erkannt werden. Dann können radioaktiv markierte Aminosäuren (z.B. bei Hirntumoren) oder Substrate des Fettstoffwechsels (z.B. Azetat oder Cholin beim Prostatakarzinom) eingesetzt werden. Derzeit werden viele neue, für spezifische onkologische Fragestellungen maßgeschneiderte, radioaktive Substanzen für PET entwickelt.



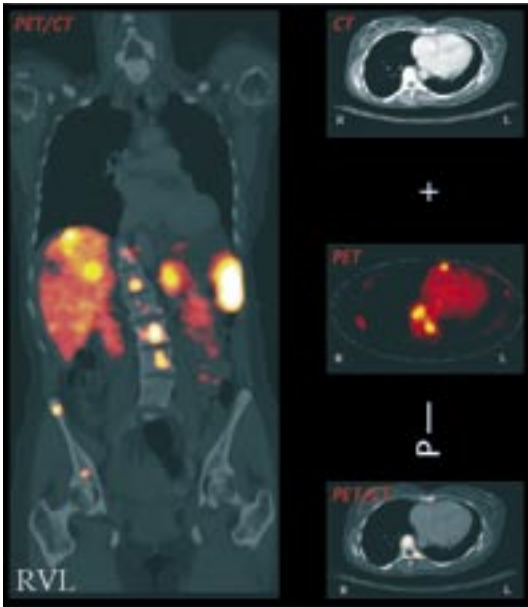
Die PET/CT mit C-11-Cholin zeigt einen kleinen Tumor am Boden der Harnblase nach Operation eines Prostatakarzinoms (Lokalrezidiv). Gleichzeitig ergibt sich kein Anhalt für einen Befall von Lymphknoten oder des Skeletts (Ganzkörperuntersuchung). Der sichere Nachweis des Lokalrezidivs erlaubt den gezielten Einsatz der Strahlentherapie. (UL)



Eine Strahlentherapie muss einerseits den gesamten Tumor erfassen und mit einer wirksamen Energiedosis behandeln und andererseits die gesunde Umgebung so wenig wie möglich belasten. Daher ist eine möglichst genaue Abgrenzung eines Tumors von seiner Umgebung erforderlich. Der erhöhte Tumorstoffwechsel (farbige Darstellung durch PET) ist mit der anatomischen Bildgebung (CT) überlagert. Das Zielvolumen der Bestrahlung (rote Linie) ist das Volumen, in das durch die Bestrahlung mindestens 95% der Dosis ankommen soll. Links unten ist das Tumorzielvolumen und das Rückenmark (welches geschont werden muss) dreidimensional in rot dargestellt, rechts der korrespondierende Bestrahlungsplan mit den Isodosen (d.h. den Linien gleicher Dosis, z.B. grün = 95%-Isodose) und dem Zielvolumen (rote Linie). (BB)

Zu nennen sind hier kleine Eiweißmoleküle, Peptide, die als Botenstoffe an Tumorzellen andocken. In der Strahlentherapie können die Bestrahlungsfelder an den PET-Befund angepasst werden, sodass gesundes Gewebe besser geschont und der Krebs intensiver behandelt werden kann.

Hilfreich ist hierfür die Überlagerung von Bildern mit guter anatomischer Auflösung (z.B. Computertomographie oder Magnetresonanztomographie) und Bildern mit der funktionellen Information. Erste Kombinationsgeräte aus PET und CT sind bereits in Deutschland im Einsatz. Hochempfindliche Geräte ermöglichen bereits eine Untersuchung des ganzen Körpers in weniger als 30 Minuten.



Bei einer 55-jährigen Patientin mit bekannten Lebermetastasen eines neuroendokrinen Tumors (ein sogenanntes Karzinoid) wurde eine Lebertransplantation erwogen. Zuvor wurde eine PET/CT-Untersuchung mit Ga-68-DOTATOC als radioaktiv markierten Marker (anstelle des F-18-FDG) durchgeführt. DOTATOC bindet an den Somatostatin-Rezeptor, der auf der Oberfläche der Tumorzellen ausgebildet wird. Durch die PET-Untersuchung wurde deutlich, dass sich zusätzlich zu den Lebermetastasen viele kleine Skelettmetastasen gebildet hatten. Die spezifische Bindung des DOTATOC an die Tumorzellen hat jedoch nicht nur diagnostischen Wert. Da der Botenstoff auch mit einem Betastrahler markiert werden kann, ergibt sich eine neue Behandlungsmöglichkeit: Der Betastrahler wird – gebunden an das DOTATOC – sozusagen im Huckepackverfahren zu den Tumorzellen transportiert, die durch die Betastrahlung abgetötet werden. (Betastrahlen haben im Gewebe maximal eine Reichweite von wenigen Millimetern, so dass sie sehr zielgerichtet nur auf den Tumor wirken.) (H)

Eine Information der Deutschen Gesellschaft für Nuklearmedizin e.V. und des Berufsverbandes Deutscher Nuklearmediziner e.V.

Impressum:

Vi.S.d.P.: Arbeitsausschuss PET der Deutschen Gesellschaft für Nuklearmedizin

Bildnachweis:

Zentralklinik Bad Berka, PET-Zentrum (BB); Universitätsklinikum Dresden, Klinik für Nuklearmedizin (DD); Universitätsklinikum Essen, Klinik für Nuklearmedizin (E); Klinik für Nuklearmedizin, Medizinische Hochschule Hannover (H); Klinik und Poliklinik für Nuklearmedizin, Universität Münster (MS); Klinikum der Universität Ulm, Abteilung Nuklearmedizin (UL)

Wo kann ich mich beraten lassen?

Die Frage, ob eine PET-Untersuchung in einem konkreten Fall sinnvoll ist oder nicht, kann jeder Nuklearmediziner beantworten, der für dieses Diagnoseverfahren ausgebildet ist.

Adressen in der Nähe Ihres Wohnortes bekommen Sie hier:

**Deutsche Gesellschaft für
Nuklearmedizin e.V. (DGN)
Presse- und Öffentlichkeitsarbeit
c/o vokativ GmbH
Hospitalstraße 7
37073 Göttingen
Tel 0551 / 4 88 57 - 401
Fax 0551 / 4 88 57 - 79
E-Mail info@nuklearmedizin.de**

Eine Liste der Indikationen in der Onkologie finden Sie zudem im Konsensus-Papier zur 3. Onko-PET Konsensus Konferenz, das auf der Homepage der DGN im Internet (www.nuklearmedizin.de unter Leitlinien & Publikationen / Konsensuspapiere) abrufbar ist.